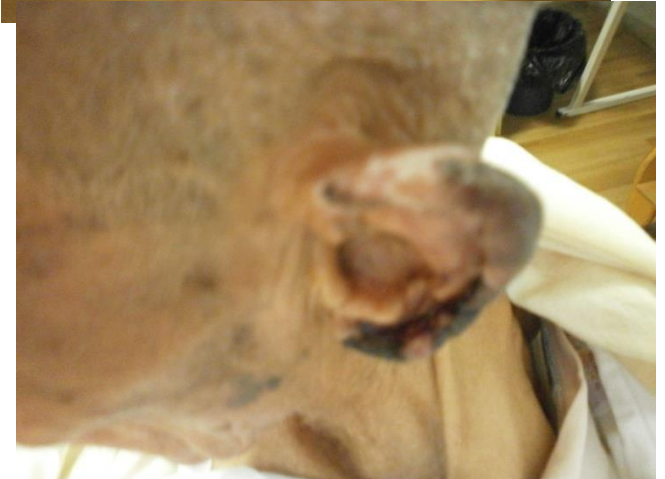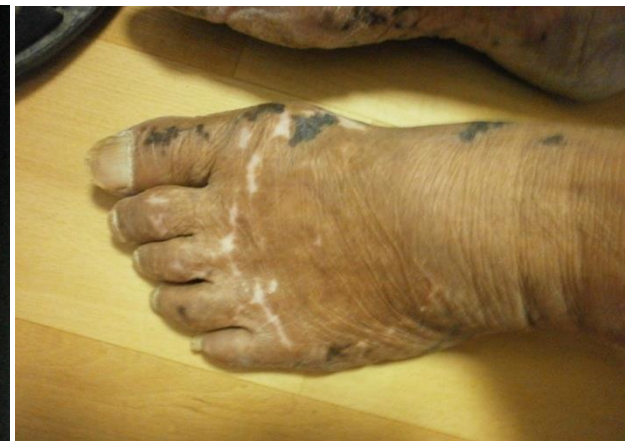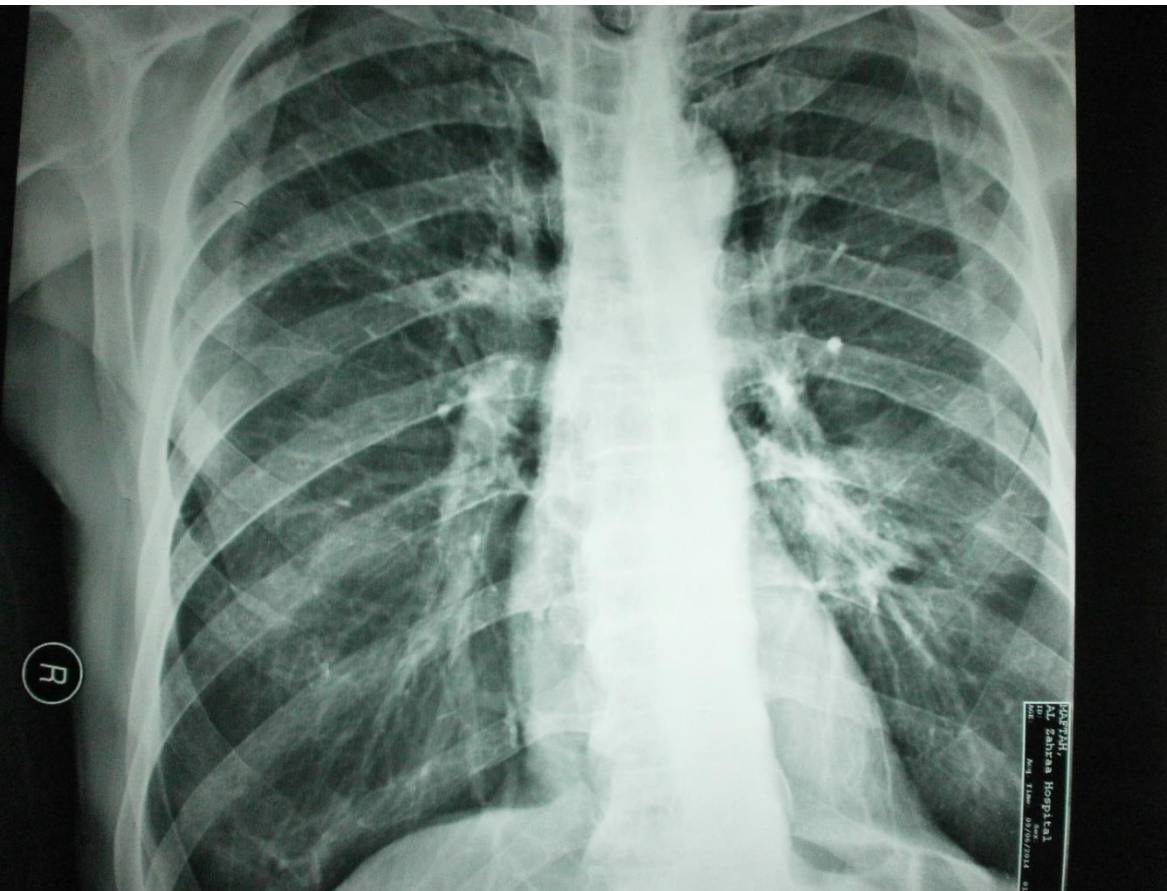


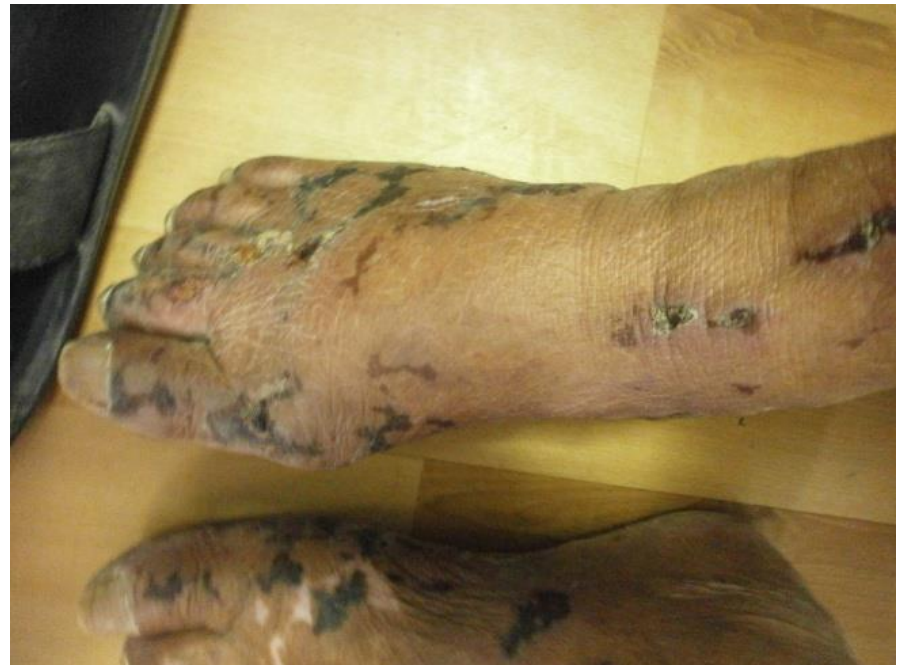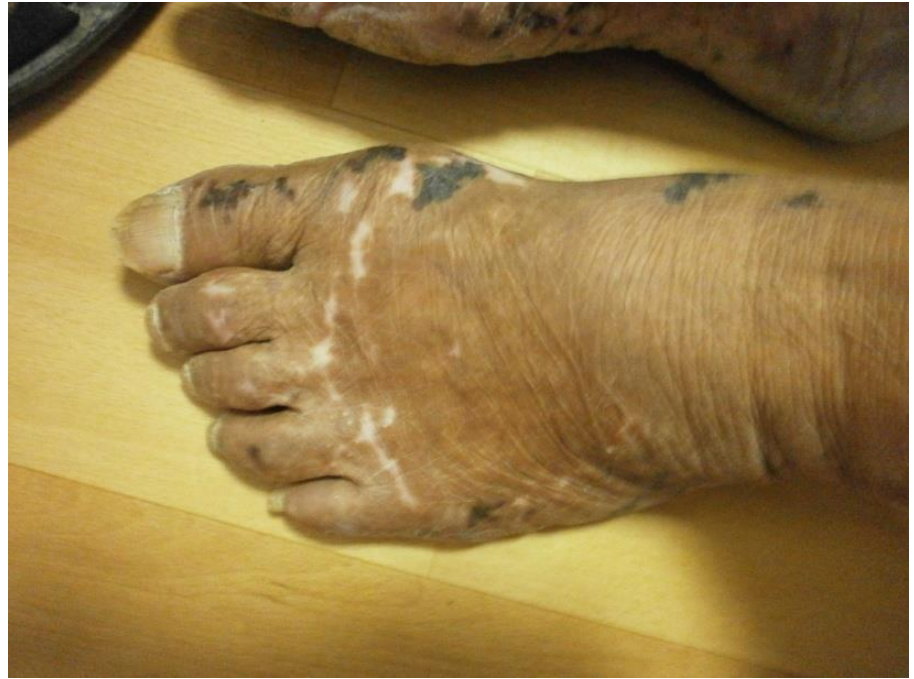Mr MEFTAH S...78 ANS BPCO Se plaint d'une infiltration du visage et d'une insensibilité des pieds (Se brule fréquemment en préparant le thé sans avoir mal)



AUX NIVEAUX DES PIEDS

Macule hypochromique, a un contour mal défini sans bordure non prurigineuse avec de trouble la sensibilité , non sèche(croute noiratre survenat aux décours de microtrauamatisme)

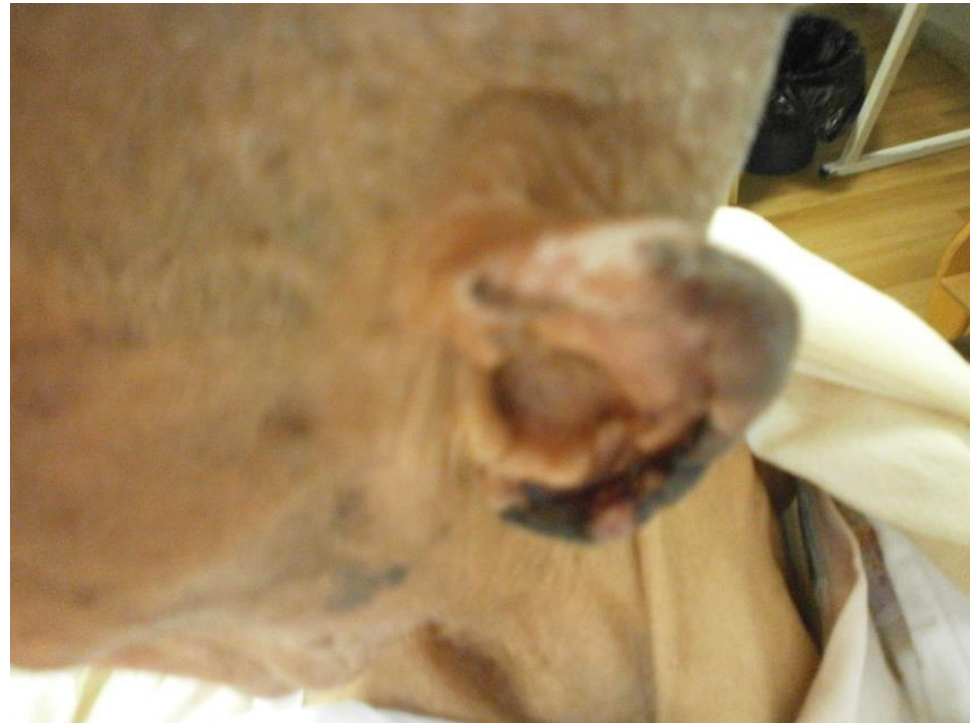

Pavillons de l'oreille

Papulo-nodules petite taille (1 à 3 cm de diamètre) brun fauve(sur la peau claire) à limites floues avec la peau saine ils prédominent plus particulièrement sur les pavillons de l'oreille (lobules et bord externe), et s'étendant sur tout le visage

-> Lépromes ??

Croute noiratre survenat aux décours de microtraumatisme



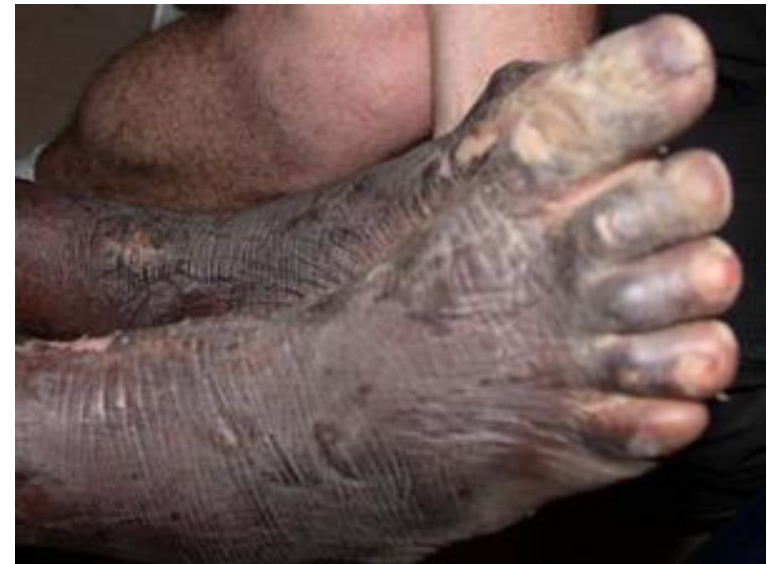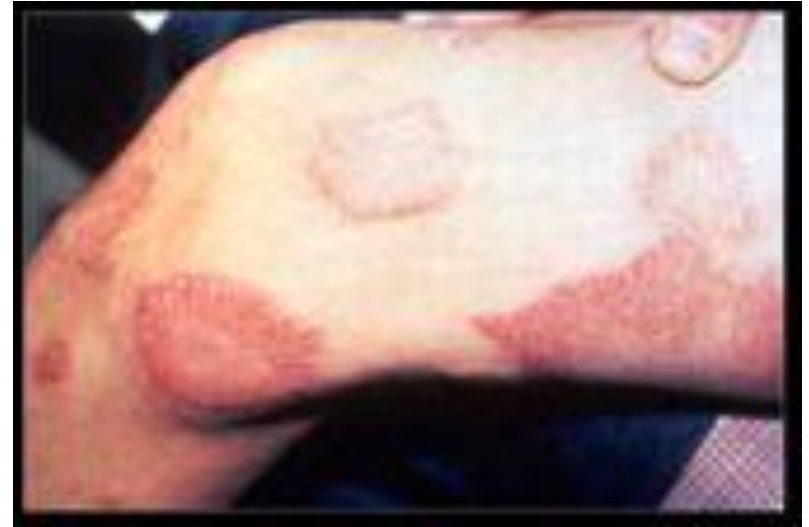Macules hypochromiques

Des taches hypochromiques , à limites floues avec la peau saine. La peau peut être brillante et sèche au toucher. Elle

peut être plus rouge que la peau environnante.

La sensibilité est altérés.

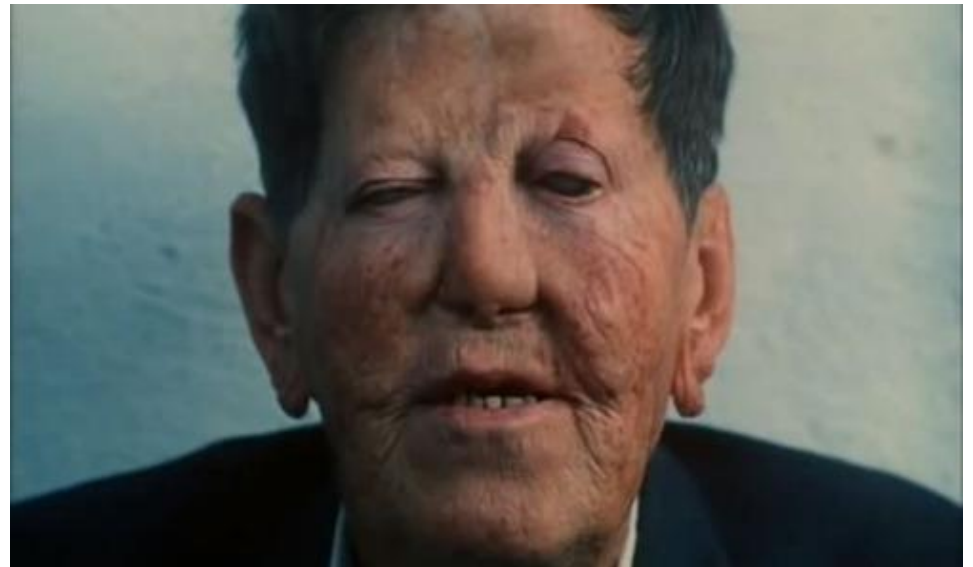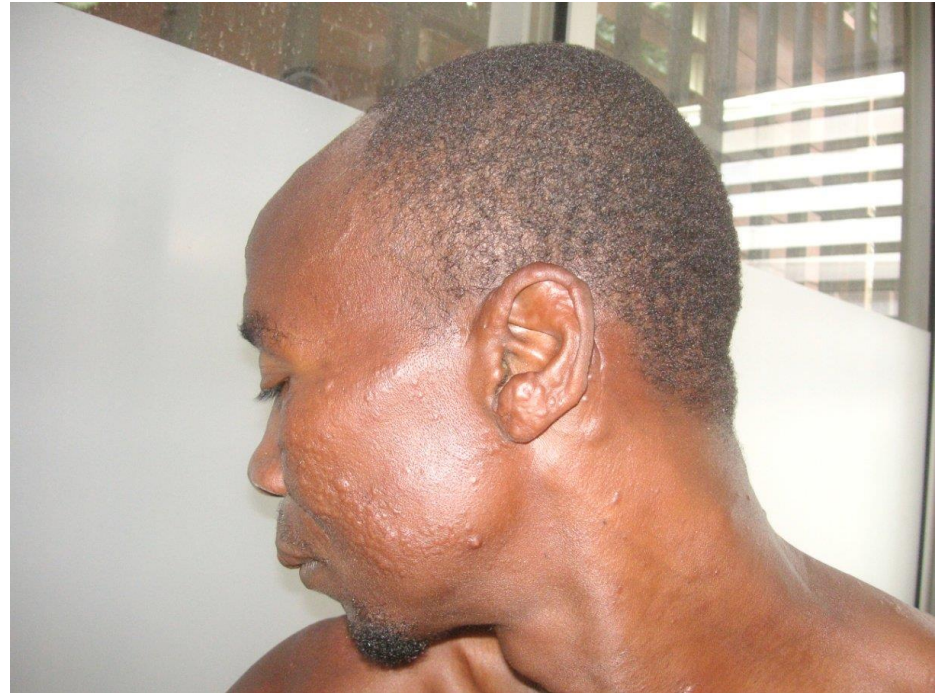Parfois la lèpre apparaît comme un épaissement de la peau sans taches cutanées



Les lépromes

Les lépromes sont des lésions de taille d'un grain de mil à celui d'une noix (0.5 à 2 cm). Ils sont fermes mais non durs. Leur aspect est luisant, gras. Ils prédominent au visage et plus particulièrement sur les pavillons de l'oreille (lobules et bord externe), le front, les arcades sourcilières, le menton

L'infiltration diffuse de la peau au niveau du visage aboutit à un aspect léonin du visage. Cette infiltration du tégument est le plus souvent associée à des lépromes qui permettent d'évoquer le diagnostic

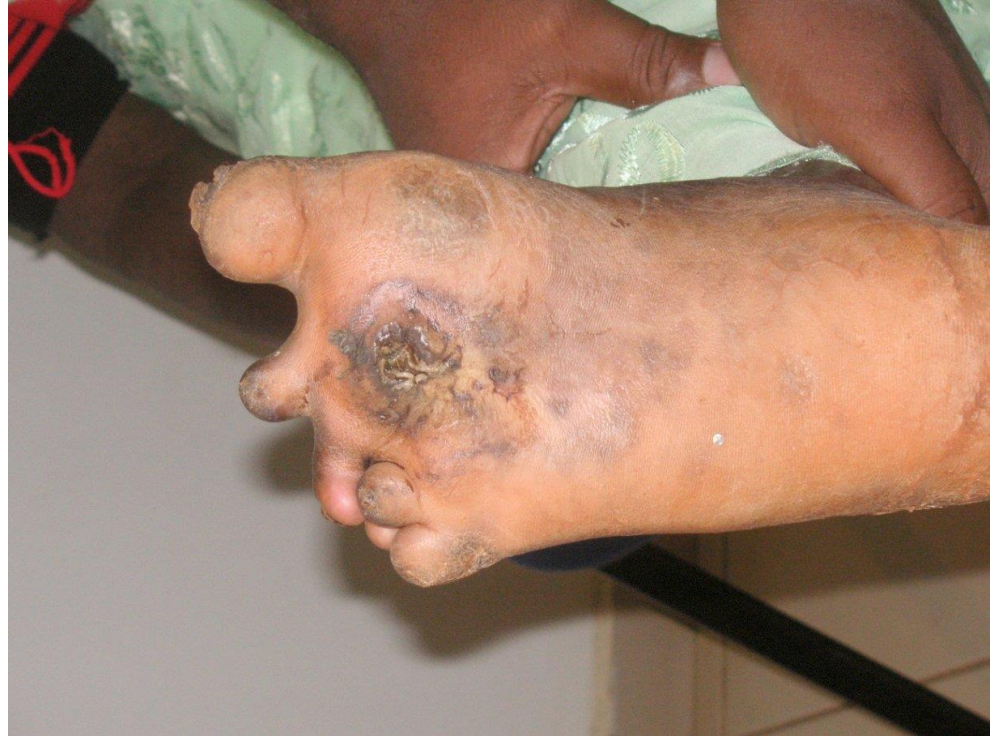

Complication neurologique

La lèpre atteint le système nerveux périphérique et préférentiellement les nerfs ayant un trajet sous-cutané superficiel .

En pratique, un tableau de polynévrite sensitive (hypoesthésie en chaussette ou en gant des extrémités) est aussi très fréquent dans les lèpres lépromateuse

Cette atteinte neurologique est presque toujours associée à des lésions cutanées.



Mal perforant plantaire



